第129回 日本医学放射線学会
中国・四国地方会

プログラム

会　　期：平成29年12月9日（土）・10日（日）

会　　場：岡山大学鹿田キャンパス　臨床講義棟 2F
〒700-8558　岡山県岡山市北区鹿田町２丁目5-1

当番世話人：金澤　右
岡山大学大学院医歯薬学総合研究科 放射線医学

当番世話人挨拶



第129回日本医学放射線学会中国・四国地方会
当番世話人　金澤　右
（岡山大学大学院医歯薬学総合研究科 放射線医学）

この度、第129回日本医学放射線学会中国・四国地方会を、12月9日（土）・10日（日）に岡山大学鹿田学区臨床講義棟を会場として、開催させていただくこととなりました。教室員一同鋭意準備を進めておりますので、よろしくお願いいたします。

岡山大学鹿田学区は医療系キャンパスですが、医学部創立150周年を2020年に迎えるにあたり、様々な150周年記念事業が行われております。その一つとして、病棟最上階の11階を「floor 150」と命名し、患者家族の宿泊施設、職員の福利厚生施設などが本年6月に全面改修オープンしました。その「floor 150」の「かいの木食堂」で、今回の情報交換会を開催予定です。大変眺めの良い場所であり、岡山の夜景を楽しみながら皆様で親交を深めたいと思いますので、ぜひご参加をお願いいたします。

多くの皆様の地方会への参加を心よりお待ちしております。

交通のご案内

バスをご利用の場合

【JR岡山駅東口バスターミナル】

■3番乗り場から

・[22] 系統「市役所経由労災病院」行き ⇒「大学病院入口」で下車
・[52] 系統「(市役所経由) 大東」行き ⇒「大学病院入口」で下車
・[62] 系統「南ふれあいセンター・岡南飛行場」行き ⇒「大学病院入口」で下車

■4番乗り場から

・[2H] 系統「大学病院」行き ⇒「大学病院」で下車
・[12] 系統「岡南営業所」行き ⇒「大学病院入口」で下車

【岡山市内循環バス めぐりん】

・岡山駅前 (髙島屋入口) から、医大めぐりんBルート (左回り) ⇒「大学病院入口」で下車

路面電車をご利用の場合

・JR岡山駅周辺から、路面電車「清輝橋」行き ⇒「清輝橋」で下車 ⇒ 西へ徒歩約5～10分

タクシーをご利用の場合

・JR岡山駅東口タクシー乗り場から、タクシーで約5～10分

駐車場（キャンパス内）をご利用の場合

・サービス券を用意しておりますので、総合受付にてお申し付けください。

会場のご案内

岡山駅方面
大学病院入口
医学部正門
病院正門
守衛所
N
方位
鹿田会館・講堂
医学資料棟
（旧栄養学棟）
立体駐車場
大学病院
TAXI
歯学部棟・外来診療棟
（医科・歯科）
附属図書館
鹿田分館
立体駐車場
清輝橋口門
（自動車は出口専用）
Jホール
解剖実習棟
オンナヤコーヒー
AEDスターバックス
外来診療棟（医科）
地域医療人
育成センター
おかやま
（MUSCAT CUBE）
ボイラー室
基礎医学棟
管理棟
記念会館
ボイラー室
臨床
研究棟
総合教育
研究棟
中央診療棟
機械棟
基礎医学
講義実習棟
基礎
研究棟
臨床講義棟
自然生命科学研究支援センター
光・放射線情報解析部門鹿田施設
旧RI研究
センター
総合診療棟
標本保存棟
自然生命科学研究
支援センター
動物資源部門
体育館
緊急車両
専用入口
弓道場
武道場
入院棟
テニスコート
東門
休憩コーナー
（1F）
世話人会
（2F 会議室）
情報交換会
（11F かいの木食堂）
2F
男子WC
多目的
WC
女子WC
PCセンター
総合受付
第2会場
第2講義室
第1会場
第1講義室
ドリンクサービス
外階段
クローク
チュートリアル室1
チュートリアル室2
EV
外階段

日 程 表

12月9日（土）

第１会場（臨床講義棟 2F 第１講義室）

11:30
11:35

開会式

教育セミナー１
司会：安賀文俊（香川大学）
1. IVR 非血管系
加藤雅俊（山口大学）
2. 放射線診断学 頭頸部
岩佐　瞳（高知大学）
3. 放射線物理学
小川　遼（愛媛大学）
共催：バイエル薬品株式会社

13:05
13:10

研修医・学生１
1～6
座長：小山　貴（倉敷中央病院）

13:58
14:03

研修医・学生２
7～11
座長：田中賢一（香川大学）

14:43
14:48

診断１　頭頸部、核医学
12～20
座長：吉廻　毅（島根大学）

16:00
16:05

診断２　腹部-後腹膜
21～26
座長：神吉昭彦（川崎医科大学）

16:53
17:00

特別講演
「形態と機能」
座長：粟井和夫（広島大学）
講師：小川敏英（鳥取大学）

18:00
18:15

若手奨励賞表彰式・情報交換会
［入院棟 11F かいの木食堂］

第２会場（臨床講義棟 2F 第２講義室）

12:30

IVR1
27～33
座長：大内泰文（鳥取大学）

13:26
13:31

治療１
34～39
座長：高橋一平（広島大学）

14:19
14:24

治療２
40～45
座長：林　貴史（川崎医科大学）

15:12
15:17

診断３　腹部-消化管、骨盤部
46～51
座長：梶原賢司（高知大学）

16:05
16:10

診断４　胸部
52～56
座長：田辺昌寛（山口大学）

16:50

日 程 表

12月10日（日）

第１会場（臨床講義棟 2F 第１講義室）

9:00

教育セミナー２
司会：多田明博（岡山大学）
1. 腫瘍・炎症・骨の画像診断
新家崇義（岡山大学）
2. 放射線診断学　下部消化管
北尾慎一郎（鳥取大学）
共催：第一三共株式会社

10:00
10:05

診断５　胸部
57～60
座長：荒木久寿（島根大学）

10:37
10:40

診断６　骨軟部、その他
61～67
座長：稲井良太（岡山大学）

11:36
11:45

ランチョンセミナー
「肝細胞癌の画像診断 －カレントコンセンサス－」
座長：金澤　右（岡山大学）
演者：伊東克能（山口大学）
共催：富士フイルムRIファーマ株式会社

12:45
12:55

医療倫理
「医学研究における利益相反管理の基本的な考え方」
座長：粟井和夫（広島大学）
講師：有馬　斉（横浜市立大学）

13:55
閉会式
14:00

第２会場（臨床講義棟 2F 第２講義室）

10:00

治療３
68～73
座長：濱本　泰（愛媛大学）

10:48
10:50

IVR2
74～79
座長：木下光博（徳島大学）

11:38

12:55

診断７　腹部-肝胆膵脾
80～86
座長：宇山直人（徳島大学）

13:51

受付のご案内

■ 受付

1. 参加受付（現金受付のみ）
   受付場所：臨床講義棟　2F ロビー
   受付日時：12月9日（土）11:00～17:30
   　　12月10日（日）8:30～13:00
2. 参加費

会員・非会員	5,000円
前期臨床研修医、医学生（大学院生は除く） ※証明書を呈示してください	無料
情報交換会 ※前期臨床研修医、医学生（大学院生は除く）は無料	1,000円

・会場内では必ず参加証（兼領収書）に所属・氏名を記入のうえ、携帯してください。
・参加証（兼領収書）の再発行はできませんので大切に保管してください。

■ 情報交換会

日　時：12月9日（土）18:15～
会　場：岡山大学鹿田キャンパス 入院棟　11F かいの木食堂
参加費：1,000円　※前期臨床研修医、医学生は無料

■ 専門医資格更新単位取得手続き

中国・四国地方会でも日本医学放射線学会は「会員ICカード」による専門医資格更新単位取得手続きが可能です。専門医の先生方は「会員ICカード」を忘れずにご持参ください。受付にて参加登録後、単位取得手続きを行ってください。
「会員ICカード」を忘れた方には出席証明書をお渡しいたしますので、従来の方法で単位取得の手続きを行ってください。

■ 日本医学放射線学会放射線科専門医制度認定必須講習会「医療倫理」

日本医学放射線学会（JRS）が認定する放射線科専門医試験の受験申請ならびに放射線診断専門医および放射線治療専門医の資格更新認定申請に際して、受講が義務づけられている必須講習会「医療倫理」を開催いたします。
講演開始10分前から第1会場の1F入口にて講習出席証明書をお渡しいたしますので、必要な方はお受け取りください。ご所属・氏名をご記入いただき、講演終了後に証明書控え部分を会場1F入口でご提出ください。
なお、講演開始15分を過ぎた場合には、単位取得はできませんのでご注意ください。

■ 研修医・学生発表セッション

研修医・学生発表セッションを設けております。審査員に当日の発表内容をご覧いただき、発表演題の中から最も優秀な1題を選出し、若手奨励賞を授与いたします。
受賞者の発表ならびに表彰式は、情報交換会にて行います。発表者は、情報交換会にできる限りご参加いただきますようお願いいたします。

■ クローク

受付場所：臨床講義棟 2F チュートリアル室1
受付日時：12月9日（土）11:00～18:15
　　12月10日（日）8:30～14:00

■ 休憩コーナー

記念会館 1F

■ Wi-Fiについて

SSID：chushi
ご利用可能場所：臨床講義棟、記念会館、図書館鹿田分館

■ その他

1. 会場内では、携帯電話をマナーモードに設定してください。
2. 会場内は全館禁煙です。
3. 会長の許可の無い掲示・展示・印刷物の配布・録音・写真撮影・ビデオ撮影は固くお断りいたします。

演題発表のご案内

■ 発表者へのご案内

1. 進行情報

一般演題：発表6分、質疑応答2分

・ 発表終了1分前に黄色ランプ、終了・超過時には赤色ランプを点灯してお知らせします。円滑な進行のため、時間厳守でお願いします。

・ 演台上には、モニター、キーボード、マウス、レーザーポインターを用意いたします。演台に上がると最初のスライドが表示されますので、その後の操作は各自でおこなってください。

2. 利益相反の開示

筆頭演者および当該臨床研究責任演者は抄録登録時から遡って過去3年以内において、自己申告が必要となります。学会当日はスライドで開示していただきますようお願いいたします。申告書ならびに開示サンプルは、本会ホームページからダウンロードしていただけます。

＊申告すべき利益相反がない筆頭演者

演題発表時のみご申告ください。

＊申告すべき利益相反がある筆頭演者

抄録登録時から遡って過去3年以内の利益相反状態をご申告ください。

①自己申告書を主催事務局に郵送　②演題発表時に開示をお願いいたします。

≪自己申告書送付先≫

第129回日本医学放射線学会中国・四国地方会主催事務局

〒700-8558　岡山県岡山市北区鹿田町2丁目5-1

岡山大学大学院医歯薬学総合研究科 放射線医学

TEL：086-235-7313　FAX：086-235-7316

■ 発表データの受付

1. PCデータの受付

学会当日に発表データの受付を行います。セッション開始30分前までにPCセンターにて、発表データの試写ならびに受付をお済ませください。

日時：12月9日（土）11:00～17:30

12月10日（日）8:30～13:00

場所：臨床講義棟　2F PCセンター

2. 発表データについて

1）口演発表はすべてPC発表（PowerPoint）のみといたします。

2）発表データは、Windows PowerPoint 2003～2013のバージョンで作成してください。

※PowerPoint 2016には対応しておりません。

3）PowerPointの「発表者ツール」は使用できません。発表用原稿が必要な方は各自ご準備ください。

＜データ発表の場合＞

1) 作成に使用されたPC以外でも必ず動作確認を行っていただき、USBフラッシュメモリーでご持参ください。

2) フォントは文字化け、レイアウト崩れを防ぐため下記フォントを推奨いたします。
MSゴシック、MSPゴシック、MS明朝、MSP明朝、
Arial、Century、Century Gothic、Times New Roman

3) 発表データは学会終了後、事務局で責任を持って消去いたします。

＜PC本体持込みによる発表の場合＞

1) Macintoshで作成したものと動画を含む場合は、必ずご自身のPC本体をお持込みください。

2) 会場で用意するPCケーブルコネクタの形状は、D-SUB mini 15pin（図参照）です。この出力端子を持つPCをご用意いただくか、この形状に変換するコネクタを必要とする場合には必ずご持参ください。デジタル出力（HDMI）の出力端子しか無いPCはHDMI→D-SUBの変換アダプターも必要です。電源ケーブルもお忘れなくお持ちください。

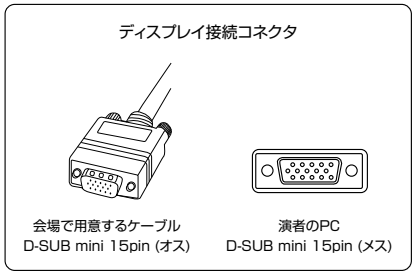

（図）

3) 再起動をすることがありますので、パスワード入力は“不要”に設定してください。

4) スクリーンセーバーならびに省電力設定は事前に解除しておいてください。

5) 動画データ使用の場合は、Windows Media Playerで再生可能であるものに限定いたします。

■ 司会・座長へのご案内

担当セッション開始予定時刻の15分前までに、会場内前方の「次座長席」にご着席ください。

■ 世話人会

日時：12月9日（土）11:45～12:45
会場：岡山大学鹿田キャンパス 記念会館 2F 会議室

■ 当番世話人

岡山大学大学院医歯薬学総合研究科 放射線医学
金澤　右
〒700-8558 岡山県岡山市北区鹿田町2丁目5-1
TEL：086-235-7313　FAX：086-235-7316

日程のご案内

■ 特別講演

日時：12月9日（土）17:00～18:00
会場：第1会場（2F 第1講義室）
座長：粟井 和夫（広島大学大学院医歯薬保健学研究科 放射線診断学研究室 教授）
演題：「形態と機能」
講師：小川 敏英（鳥取大学医学部 病態解析医学講座 画像診断治療学分野 教授）

■ 医療倫理

日時：12月10日（日）12:55～13:55
会場：第1会場（2F 第1講義室）
座長：粟井 和夫（広島大学大学院医歯薬保健学研究科 放射線診断学研究室 教授）
演題：「医学研究における利益相反管理の基本的な考え方」
講師：有馬　斉（横浜市立大学国際総合科学部 都市社会文化研究科 准教授）

■ 教育セミナー

本セミナーの趣旨は、放射線科専門医試験を合格するために必要な知識を習得することです。4年間を1サイクルとして専門医試験に必要な項目を網羅することを目指しています。
今回も、中国・四国地方会から5人の先生方を講師にお招きし、過去に出題された問題と関連知識をお話いただけることになりました。受験をひかえた先生はもちろんのこと、放射線医学を学び始めた研修医の方から、さまざまな専門分野で活躍されているエキスパートの先生まで、諸先生方の知識の整理に役立つと思われます。
この機会に、皆様の積極的なご参加をお待ちいたしております。

教育セミナー1

日時：12月9日（土）11:35～13:05
会場：第1会場（2F 第1講義室）
司会：安賀 文俊（香川大学）

1. IVR 非血管系　加藤 雅俊（山口大学）
2. 放射線診断学 頭頸部　岩佐　瞳（高知大学）
3. 放射線物理学　小川　遼（愛媛大学）

共催：バイエル薬品株式会社

教育セミナー2

日時：12月10日（日）9:00～10:00
会場：第1会場（2F 第1講義室）
司会：多田 明博（岡山大学）

1. 腫瘍･炎症･骨の画像診断　新家 崇義（岡山大学）
2. 放射線診断学 下部消化管　北尾 慎一郎（鳥取大学）

共催：第一三共株式会社

■ ランチョンセミナー

日時：12月10日（日）11:45～12:45

会場：第1会場（2F 第1講義室）

座長：金澤　右（岡山大学大学院医歯薬学総合研究科 放射線医学 教授）

演題：「肝細胞癌の画像診断 －カレントコンセンサス－」

講師：伊東 克能（山口大学大学院医学系研究科 放射線医学分野 教授）

共催：富士フイルムRIファーマ株式会社

[1日目] 12月9日(土)

研修医・学生1　【第1会場】

座長：小山　貴（倉敷中央病院　放射線診断科）　13:10～13:58

1.　水痘帯状疱疹ウイルスによる多発下位脳神経炎の1例

落合　諒也[1)]、篠原　祐樹[2)]、高橋　正太郎[3)]、久家　圭太[2)]、加藤　亜結美[2)]、
藤井　進也[2)]、小川　敏英[2)]

[1)]松江市立病院　初期臨床研修部門、[2)]鳥取大学　放射線科、[3)]同　脳神経内科

2.　MRIにおける髄膜腫の術後再発予測因子の検討

福間　省吾[1)]、檜垣　文代[1)]、石井　裕朗[1)]、羽原　理佐[1)]、上田　裕之[1)]、井上　智[2)]、金澤　右[3)]

[1)]地方独立行政法人岡山市立総合医療センター　岡山市立市民病院　放射線科、[2)]同　脳神経外科、
[3)]岡山大学　放射線医学

3.　糖尿病治療中、浸透圧性脱髄症候群を発症した一例

小西　宏奈、廣延　綾子、石崎　宏美、土田　恭幸、岡崎　肇、西原　礼介、筒井　徹、
櫻谷　正明、吉田　研一

JA廣島総合病院

4.　肺多形癌の1例

道上　怜奈[1)]、児島　克英[2)]、秦　康博[2)]、大場　匠[2)]、大西　伸也[2)]、野田　能宏[2)]、
西岡　明人[2)]、岡本　卓[3)]、中島　猛[4)]、大平　咲[5)]、松本　学[5)]、松坂　聡[2)]、
森田　荘二郎[2)]

[1)]高知医療センター　臨床研修管理センター、[2)]同　放射線科、[3)]同　呼吸器外科、[4)]同　呼吸器内科、
[5)]同　病理診断科

5.　肺ノカルジア症の1例

西部　志恵[1)]、兒島　聡一[2)]、山路　早苗[2)]、岸　亮太郎[2)]、黒川　浩典[2)]、宮谷　克也[3)]

[1)]三豊総合病院　卒後臨床研修センター、[2)]同　放射線診断・IVR科、[3)]同　病理診断科

6.　アレルギー性気管支肺アスペルギルス症疑い経過中に診断された肺腺癌の一例

隅田　佐和[1)]、宮武　加苗[2)]、西森　美貴[2)]、仰木　健太[2)]、岩佐　瞳[2)]、田所　導子[2)]、
村田　和子[2)]、大山　洸右[3)]、向田　賢市[3)]、井口　みつこ[4)]、廣橋　健太郎[5)]、
山上　卓士[2)]

[1)]高知大学医学部附属病院　医療人育成支援センター、[2)]同　放射線科、[3)]同　血液・呼吸器内科、
[4)]同　病理診断部、[5)]同　第二外科

研修医・学生２

【第1会場】

座長：田中　賢一（香川大学医学部　放射線医学講座）　14:03～14:43

7. 肝臓の弾性率に対するintravoxel incoherent motion-stretched model解析

松元　友暉[1)]、原田　雅史[2)3)]、金澤　裕樹[2)]、大友　真姫[2)3)]、
GANKHUYAG ARIUNBOLD[4)]、DOLGORSUREN ENKH AMGALAN[4)]、大塚　秀樹[2)]
[1)]徳島大学大学院保健科学教育部、[2)]徳島大学大学院医歯薬学研究部、[3)]徳島大学病院　放射線科、
[4)]徳島大学大学院医科学教育部　博士課程　医学専攻

8. 診断に苦慮した膵リンパ上皮嚢胞の一例

高橋　佑輔[1)]、西原　礼介[2)]、石崎　宏美[2)]、廣延　綾子[2)]、土田　恭幸[2)]、岡崎　肇[2)]、
藤本　佳史[3)]、田妻　昌[4)]、佐々木　秀[4)]
[1)]JA広島総合病院　臨床研修科、[2)]同　画像診断部、[3)]同　消化器内科、[4)]同　外科

9. 増大傾向を示した脾SANTの1例

金道　寛弥、丸川　洋平、井田　健太郎、坪井　有加、土橋　一代、兵頭　剛
福山市民病院　放射線診断・IVR科

10. 肝アニサキス症の1例

岩本　侑一郎[1)]、林田　稔[2)]、神吉　昭彦[2)]、仲井　雅浩[2)]、玉田　勉[2)]
[1)]川崎医科大学附属病院　臨床教育研修センター、[2)]川崎医科大学　放射線医学（画像診断1）

11. 子宮原発STUMPの2例

丸山　拓夢[1)]、浅川　徹[1)]、谷口　敏孝[1)]、浅川　真理[1)]、奥野　菜津子[1)]、國友　忠義[1)]、
大森　昌子[1)]、羽田　智則[1)]、中島　沙織[1)]、金澤　右[2)]
[1)]倉敷成人病センター、[2)]岡山大学病院　医学部　放射線科

[1日目] 12月9日(土)

診断1　頭頸部、核医学　【第1会場】

座長：吉廻　毅（島根大学医学部附属病院　放射線科）　14:48～16:00

12. 斜台部硬膜下血腫を合併した下垂体卒中の1例

河原　愛子、勝部　敬、上村　朋未、福士　敬子、丸山　美菜子、山本　伸子、中村　恩、北垣　一

島根大学医学部　放射線科

13. 基底核病変を認めたヘルペス脳炎の1例

高橋　彩加、外山　芳弘、小野　優子、川崎　幸子、竹治　励、金只　賢治

高松赤十字病院

14. 頚椎症性頚髄症の術後に浮腫拡大，造影増強効果を示した1例

鎌田　裕司[1)]、松末　英司[1)]、井上　千恵[1)]、藤原　義夫[1)]、中安　弘幸[2)]、中村　一彦[1)]、小川　敏英[3)]

[1)]鳥取県立中央病院　放射線科、[2)]同　神経内科、[3)]鳥取大学医学部附属病院　放射線科

15. 脳に発症したメトトレキサート関連リンパ増殖性疾患の1例

戸上　太郎[1)]、影山　淳一[1)]、杉森　千聖[1)]、木下　敏史[1)]、永山　雅子[1)]、三谷　昌弘[2)]、菅田　峻光[3)]、平下　浩司[3)]、柚木　正敏[3)]、吉野　公博[3)]、滝本　秀隆[4)]

[1)]香川労災病院　放射線診断科、[2)]同　放射線治療科、[3)]同　脳神経外科、[4)]同　内科

16. 超高精細モードによる側頭骨CTの画質評価

多田　明博、松本　晋作、浅野　雄大、小河　七子、槇本　怜子、田中　高志、正岡　佳久、稲井　良太、新家　崇義、金澤　右

岡山大学　放射線科

17. 良性の孤立性線維性腫瘍に生じたtumor to tumor metastasisの1例

中村　博貴、谷本　大吾、牧山　亜耶、外園　英光、玉田　勉

川崎医科大学　放射線医学（画像診断1）

18. ^{18}F-FDG PET/CTが診断に有用であった神経リンパ腫症の一例

東堀　遥[1)]、福本　航[1)]、本田　有紀子[1)]、谷　千尋[1)]、帖佐　啓吾[1)]、飯田　慎[1)]、粟井　和夫[1)]、土石川　佳世[2)]、名越　久朗[2)]、一戸　辰夫[2)]

[1)]広島大学病院　放射線診断学、[2)]同　血液腫瘍内科学

19. FDG集積陰性－MET集積陽性の脳腫瘍の検討

菅　一能[1)]、野村　貞宏[2)]、五島　久陽[2)]、出口　誠[3)]

[1)]セントヒル病院　放射線科、[2)]山口大学付属病院　脳神経外科、[3)]興産中央病院　脳神経外科

20. ソマトスタチン受容体シンチグラフィーやFDG-PETで多彩な画像を呈した胆嚢神経内分泌細胞癌の一例

年森　亘、横井　敬弘、松田　恵、平塚　義康、宮川　正男、津田　孝治、望月　輝一

愛媛大学医学部付属病院　放射線科

診断２　腹部-後腹膜　【第1会場】

座長：神吉　昭彦（川崎医科大学　放射線医学(画像診断1)）　16:05～16:53

21. 副腎原発顆粒膜細胞腫の1例

西岡　真美、田中　賢一、三田村　克哉、則兼　敬志、奥田　花江、佐野村　隆行、西山　佳宏
香川大学医学部　放射線医学講座

22. MRIで腫瘍内へモジデリン沈着が疑われた嫌色素性腎細胞癌の一例

木戸　歩[1)]、山本　亮[1)]、鹿股　直樹[2)]、佐藤　朋宏[1)]、福永　健志[1)]、玉田　勉[1)]
[1)]川崎医科大学附属病院　放射線科(画像診断1)、[2)]同　病院病理部2

23. 後腹膜原発巨大神経節細胞腫(ganglioneuroma)の1例

浜田　聡[1)]、芝本　健太郎[1)]、岡村　淳[1)]、荻野　裕香[1)]、福原　由子[1)]、高岡　宗徳[2)]、物部　泰昌[3)]、加藤　勝也[1)]
[1)]川崎医科大学総合医療センター　放射線科、[2)]同　外科、[3)]同　病理科

24. Tubulocystic renal cell carcinomaの1例

山本　雄太[1)]、細川　浩平[1)]、德永　伸子[1)]、桐山　郁子[1)]、清水　輝彦[1)]、酒井　伸也[1)]、菅原　敬文[1)]、橋根　勝義[2)]、寺本　典弘[3)]
[1)]四国がんセンター　放射線診断科、[2)]同　泌尿器科、[3)]同　病理科

25. 後腹膜傍神経節腫(Paraganglioma)の一例

淀谷　光子[1)]、大前　健一[1)]、藤江　俊司[1)]、金谷　欣明[2)]、藤井　将義[3)]、金澤　右[4)]
[1)]姫路聖マリア病院　放射線科、[2)]同　外科、[3)]同　病理診断科、[4)]岡山大学　放射線科

26. 腹腔内に生じた良性転移性平滑筋腫の一例

荒木　久寿、丸山　光也、荒木　和美、吉田　理佳、安藤　慎司、吉廻　毅、北垣　一
島根大学医学部　放射線科

IVR1 【第2会場】

座長：大内　泰文（鳥取大学医学部　病態解析医学講座画像診断治療学分野）

12:30～13:26

27. 二重針法によるCTガイド下生検における，トラクト塞栓の工夫について

黒瀬　太一、岸田　直孝、末岡　敬浩、松浦　範明、小林　昌幸
県立広島病院　放射線診断科

28. 小腸出血に対するNBCA塞栓後に穿孔をきたしたSLE患者の1例

川端　隆寛[1)]、安井　光太郎[1)]、佐伯　基次[1)]、石原　節子[1)]、守都　常晴[1)]、戸上　泉[1)]、本郷　貴識[2)]、稲葉　基高[2)]、金澤　右[3)]
[1)]岡山済生会総合病院　放射線科、[2)]同　救急科、[3)]岡山大学医学部　放射線科

29. 肝細胞癌に対するDEB-TACE後に急性膵炎を発症した1例

堀田　昭博、石川　雅基、三好　裕美、太刀掛　俊浩、豊田　尚之
独立行政法人国立病院機構呉医療センター・中国がんセンター　放射線診断科

30. 膵切除術後出血に対してバイアバーンを用いて治療した1例

石川　雅基、豊田　尚之、三好　裕美、堀田　昭博、太刀掛　俊浩
呉医療センター・中国がんセンター　放射線診断科

31. 当院におけるB-RTOの治療成績

岡田　加奈子[1)]、青野　祥司[1)]、田中　宏明[2)]
[1)]済生会松山病院　放射線科、[2)]愛媛大学病院　放射線科

32. 腎動静脈奇形に対して流出静脈からのアプローチで良好に塞栓できた1例

小牧　稔幸、宇賀　麻由、平木　隆夫、大川　広、岡本　聡一郎、正岡　佳久、松井　裕輔、藤原　寛康、櫻井　淳、郷原　英夫、金澤　右
岡山大学医学部　放射線科

33. 腎生検後に遅発性出血を来した1例

正岡　佳久、岡本　聡一郎、小牧　稔幸、宇賀　麻由、松井　裕輔、藤原　寛康、生口　俊浩、平木　隆夫、郷原　英夫、金澤　右
岡山大学　放射線科

[1日目] 12月9日(土)

治療1　【第2会場】

座長：高橋　一平（広島大学　放射線腫瘍学）　13:31～14:19

34. 通常分割外照射による聴神経腫瘍の治療成績

牧田　憲二[1)]、石川　浩史[1)]、高田　紀子[1)]、鶴岡　慎太郎[1)]、長崎　慧[1)]、濱本　泰[1)]、望月　輝一[1)]、羽藤　直人[2)]

[1)]愛媛大学医学部　放射線科、[2)]同　耳鼻咽喉科

35. 眼付属器MALTリンパ腫の放射線治療成績

北川　寛、坂口　弘美、谷野　朋彦、田原　誉敏、内田　伸恵、小川　敏英

鳥取大学医学部　放射線科

36. 当院の腺様嚢胞癌における放射線療法の治療経験

石川　浩史、濱本　泰、長崎　慧、高田　紀子、鶴岡　慎太郎

愛媛大学医学部付属病院　放射線科

37. 当院における限局型小細胞肺癌に対する放射線治療の治療成績

片山　敬久[1)]、大川　広[1)]、田邊　新[1)]、渡邉　謙太[1)]、井原　弘貴[2)]、勝井　邦彰[2)]、田端　雅弘[3)]、木浦　勝行[3)]、前田　嘉信[3)]、武本　充広[4)]、金澤　右[1)]

[1)]岡山大学医学部　放射線医学教室、[2)]同　陽子線、[3)]同　血腫呼ア内、[4)]姫路赤十字　放治

38. 気管癌に対して根治的放射線治療を施行した2例

朴　成哲、高橋　昌太郎、梶間　未葵、眞鍋　裕気、鍋屋　空大、花澤　豪樹、澁谷　景子

山口大学医学部附属病院　放射線治療科

39. 食道癌術後のリンパ節再発に対する放射線治療成績の検討

神崎　博充、片岡　正明、上津　孝太郎

独立行政法人国立病院機構四国がんセンター　放射線治療科

治療2

【第2会場】

座長：林　貴史（川崎医科大学　放射線医学(治療)）　14:24～15:12

40. 低線量放射線治療を行った皮膚を主病変とした末梢性T細胞リンパ腫の一例

湯浅　直未[1)]、姫井　健吾[1)]、左村　和磨[1)]、宗友　一晃[1)]、田尻　展久[1)]、森本　真美[1)]、橋村　伸二[1)]、林　英博[1)]、竹内　誠[2)]、大野　貴司[3)]、田村　麻衣子[4)]、金澤　右[5)]

[1)]岡山赤十字病院　放射線科、[2)]同　血液内科、[3)]同　皮膚科、[4)]同　病理診断科、[5)]岡山大学病院　放射線科

41. 当院における骨転移に対する単回照射の検討

神谷　伸彦[1)]、余田　栄作[2)]、釋舎　竜司[2)]、河田　裕二郎[2)]、林　貴史[1)]、平塚　純一[2)]

[1)]川崎医科大学総合医療センター　放射線科、[2)]川崎医科大学附属病院　放射線科(治療)

42. 低線量の放射線治療が有効であった成人型ランゲルハンス細胞組織球症の1例

高橋　一平[1)]、竹内　有樹[1)]、今野　伸樹[1)]、西淵　いくの[1)]、木村　智樹[1)]、村上　祐司[1)]、永田　靖[1)]、一戸　辰夫[2)]

[1)]広島大学　放射線腫瘍学、[2)]広島大学病院　血液内科

43. 造血幹細胞移植の前処置として全身照射を行った急性リンパ性白血病の後方視的な考察

釋舎　竜司[1)]、余田　栄作[1)]、林　貴史[1)]、河田　裕二郎[1)]、神谷　伸彦[1)]、平塚　純一[1)]、松橋　佳子[2)]、佐野　史典[2)]、徳永　博俊[2)]、近藤　敏範[2)]、和田　秀穂[2)]、杉原　尚[2)]、正田　尊士[3)]、徳重　祥也[3)]、樋口　真樹子[3)]、角場　幸記[3)]、長瀬　尚巳[3)]

[1)]川崎医科大学　放射線医学(治療)教室、[2)]同　血液内科学教室、[3)]同　中央放射線部

44. 急性リンパ性白血病，リンパ芽球性リンパ腫，慢性骨髄性白血病急性転化の中枢神経浸潤に対する全脳全脊髄照射(CSI)の治療経験

大西　圭一[1)]、柏戸　宏造[1)]、川井　咲[2)]、岸田　蘭奈[2)]、新宅　香恵子[2)]、祖母井　努[2)]、柿沢　秀明[2)]

[1)]広島赤十字・原爆病院　放射線治療科、[2)]同　放射線診断科

45. SAVIアプリケーターを用いた乳房温存術後の組織内照射の初期経験

中川　富夫[1)]、兼安　祐子[1)]、三好　和也[2)]、高橋　寛敏[2)]、金澤　右[3)]

[1)]国立病院機構福山医療センター　放射線治療科、[2)]同　乳腺内分泌外科、[3)]岡山大学　放射線科

診断3　腹部-消化管、骨盤部　【第2会場】

座長：梶原　賢司（高知大学医学部　放射線医学講座）　15:17～16:05

46. 高度貧血で判明した十二指腸gangliocytic paragangliomaの1例

杉森　千聖[1)]、影山　淳一[1)]、木下　敏史[1)]、戸上　太郎[1)]、永山　雅子[1)]、三谷　昌弘[2)]
[1)]香川労災病院　放射線診断科、[2)]同　放射線治療科

47. CTで診断しえた胆管ステントによる十二指腸穿孔の1例

岸本　光平、田辺　昌寛、中尾　聖、三好　啓介、成清　紘司、伊東　克能
山口大学医学部　放射線科

48. 小腸検索に難渋したCrohn病症例に対してMR enterograghyを施行した1例

沼　哲也[1)]、井石　龍比古[1)]、内ノ村　聡[2)]、金澤　右[3)]
[1)]医療法人住友別子病院　放射線IVR科、[2)]同　放射線部、[3)]岡山大学　放射線科

49. MRIにて診断し得た前立腺導管癌の一例

沼　真吾[1)]、三船　啓文[1)]、金澤　右[2)]
[1)]尾道市立市民病院　放射線科、[2)]岡山大学病院　放射線科

50. 子宮筋腫から発生したと考えられた子宮平滑筋肉腫の一例

津田　正喜、藤井　進也、椋田　奈保子、福永　健、石橋　愛、田邉　芳雄、小川　敏英
鳥取大学医学部　病態解析医学講座　画像診断治療学分野

51. 子宮炎症性筋線維芽細胞性腫瘍の1例

椋田　奈保子[1)]、藤井　進也[1)]、福永　健[1)]、井上　千恵[1)]、石橋　愛[1)]、田邉　芳雄[1)]、
佐藤　慎也[2)]、野坂　加苗[3)]、小川　敏英[1)]
[1)]鳥取大学医学部　病態解析医学講座　画像診断治療学分野、
[2)]同　器官制御外科学講座　生殖機能医学分野、[3)]同　病理学講座　器官病理学分野

診断4　胸部　【第2会場】

座長：田辺　昌寛（山口大学大学院医学系研究科　放射線医学講座）　16:10～16:50

52. 市中感染型MRSAによる壊死性肺炎の1例

丸中　三菜子[1)]、梶田　聡一郎[1)]、向井　敬[1)]、清水　光春[1)]、新屋　晴孝[1)]、瀧川　雄貴[2)]、藤原　慶一[2)]、金澤　右[3)]

[1)]岡山医療センター　放射線科、[2)]同　呼吸器内科、[3)]岡山大学　放射線科

53. 寒冷凝集素症を合併した肺MALTリンパ腫の一例

岡田　知久、田代　らみ、海老原　るい、井上　祐馬、梶原　誠、松田　健、菊池　恵一

松山赤十字病院　放射線科

54. 限局性結節性肺アミロイドーシスの一例

宗友　一晃[1)]、森本　真美[1)]、左村　和磨[1)]、湯浅　直未[1)]、田尻　展久[1)]、姫井　健吾[1)]、橋村　伸二[1)]、林　英博[1)]、高橋　友香[2)]、大西　信彦[2)]、田村　麻衣子[2)]、金澤　右[3)]

[1)]岡山赤十字病院　放射線科、[2)]同　病理診断科、[3)]岡山大学病院　放射線科

55. 慢性好酸球性肺炎の3例

神谷　正喜、小林　大河、亀田　ふみ、東　麻由美、伊東　克能

山口大学大学院医学系研究科　放射線医学分野

56. 肺転移との鑑別が必要となった肺ランゲルハンス細胞組織球症の1例

蟹江　悠一郎[1)]、吉村　孝一[1)]、道家　哲哉[1)]、金澤　右[2)]

[1)]福山医療センター　放射線診断科、[2)]岡山大学　放射線科

診断5　胸部

【第1会場】

座長：荒木　久寿（島根大学医学部附属病院　放射線科）　10:05～10:37

57. 腹腔動脈から右下葉、左胃動脈から左下葉へ流入する異常血管を伴う両側肺葉内肺分画症の一例

戸田　憲作[1)]、本田　理[1)]、福原　隆一郎[1)]、山本　博道[1)]、宮本　洋輔[2)]、伊賀　徳周[3)]、金澤　右[4)]

[1)]岡山労災病院　放射線科、[2)]同　呼吸器内科、[3)]同　外科、[4)]岡山大学　放射線科

58. 低線量胸部CTにおけるDNA損傷の検討

坂根　寛晃[1)]、福本　航[1)]、坂井　千恵美[2)]、時　林[3)]、石田　万里[2)]、宮田　義浩[4)]、岡田　守人[4)]、田代　聡[3)]、粟井　和夫[1)]

[1)]広島大学病院　放射線診断科、[2)]同　循環器内科、[3)]原爆放射線医科学研究所　細胞修復制御、[4)]広島大学病院　腫瘍外科

59. 短期間で増大・縮小した気管支原性嚢胞の1例

藤澤　利充、小林　大河、伊東　克能

山口大学医学部　放射線科

60. TAVI後に生じた遅発性弁血栓症の1例

津野田　雅敏[1)]、小林　誠[1)]、杉本　央[1)]、吉田　俊伸[2)]、山本　桂三[2)]、近沢　元太[3)]、吉鷹　秀範[3)]、金澤　右[4)]

[1)]心臓病センター榊原病院　放射線科、[2)]同　循環器内科、[3)]同　心臓血管外科、[4)]岡山大学医学部　放射線科

[2日目] 12月10日(日)

診断6　骨軟部、その他　【第1会場】

座長：稲井　良太（岡山大学病院　放射線科）　10:40～11:36

61. 増大傾向を呈したMelorheostosisの1例

井原　あゆ美[1)]、安賀　文俊[1)]、奥田　花江[1)]、福田　有子[1)]、西山　佳宏[1)]、伊吹　英美[2)]、串田　吉生[2)]

[1)]香川大学医学部　放射線医学講座、[2)]同　病理診断科

62. 全身骨単純X線撮影で診断可能であったムコ多糖症IV型（Morquio病）の一例

近藤　翔太、松原　佳子、谷　千尋、赤木　元紀、坂根　寛晃、高須　深雪、飯田　慎、粟井　和夫

広島大学病院　放射線診断科

63. 急性骨髄性白血病による末梢神経浸潤の一例

細田　伸一[1)]、熊澤　高雄[1)]、坂田　悦郎[1)]、石坂　幸雄[1)]、小山　貴[1)]、今中　智子[2)]、佐藤　貴之[2)]、井関　昭子[3)]、内野　かおり[3)]

[1)]倉敷中央病院　放射線診断科、[2)]同　血液内科、[3)]同　病理診断科

64. 右手関節に生じたグロムス腫瘍の一例

木曽　翔平[1)]、小山　貴[1)]、天羽　賢樹[1)]、高山　和政[2)]、内野　かおり[3)]、能登原　憲司[3)]

[1)]倉敷中央病院　放射線科、[2)]同　整形外科、[3)]同　病理検査科

65. 大腿部に発生したDesmoplastic fibroblastomaの一例

稲井　良太[1)]、田中　顕之[2)]、浅野　雄大[1)]、小河　七子[1)]、槇本　怜子[1)]、田中　高志[1)]、正岡　佳久[1)]、多田　明博[1)]、新家　崇義[1)]、柳井　広之[2)]、金澤　右[1)]

[1)]岡山大学病院　放射線科、[2)]同　病理診断科／病理部

66. 死後CTで窒息の原因となったゆで卵を確認しえた1例

遠迫　俊哉[1)]、安賀　文俊[1)]、井原　あゆ美[1)]、高見　康景[1)]、室田　真希子[1)]、木村　成秀[1)]、西山　佳宏[1)]、田中　直子[2)]、高倉　彩華[2)]、伊藤　明日香[2)]、モストファ　ジャーマル[2)]、木下　博之[2)]

[1)]香川大学医学部　放射線医学講座、[2)]同　法医学

67. IgG4関連疾患が疑われた患者にEBウイルス由来のリンパ増殖性疾患が合併した一例

廣海　渉[1)]、小山　貴[1)]、森畠　裕策[1)]、坂田　悦郎[1)]、前田　猛[2)]、能登原　憲司[3)]、内野　かおり[3)]、沖田　千佳[3)]

[1)]倉敷中央病院　放射線診断科、[2)]同　血液内科、[3)]同　病理診断科

治療３

【第２会場】

座長：濱本　泰（愛媛大学医学部　放射線科）　10:00～10:48

68. 外照射が奏効した神経芽腫肝転移の１例

田邊　新[1)]、井原　弘貴[2)]、松本　晋作[1)]、渡邉　謙太[1)]、片山　敬久[1)]、勝井　邦彰[2)]、黒田　昌宏[3)]、金澤　右[1)]

[1)]岡山大学　放射線科、[2)]同　陽子線治療学、[3)]岡山大学大学院保健学研究科　放射線技術科学

69. 進行膀胱癌に対する緩和目的IG-VMATの初期経験

赤木　由紀夫[1)]、大成　妙[2)]、小山　矩[1)]、直樹　邦夫[2)]、廣川　裕[2)]

[1)]広島平和クリニック　高精度放射線治療センター、[2)]同　がんドック先端医療健診センター

70. 前立腺癌小線源治療後におけるPSA bounceの検討

久保　克麿、和田崎　晃一

県立広島病院　放射線治療科

71. 前立腺癌I-125シード治療におけるセラストランドの使用経験

古谷　俊介、生島　仁史、外磯　千智、久保　亜貴子、川中　崇、原田　雅史

徳島大学　放射線科

72. 前立腺癌術後PSA再発に対し放射線治療を行い、照射部位に著明な線維化を来した1例

徳堂　睦美[1)]、植　敦士[1)]、稗田　洋子[1)]、玉置　幸久[1)]、猪俣　泰典[1)]、丸山　理留敬[2)]

[1)]島根大学医学部　放射線腫瘍学、[2)]同　病理部

73. 子宮頸癌に対するIGBT開始後の短期治療成績

吉尾　浩太郎[1)]、久住　研人[1)]、北山　貴裕[1)]、井上　大作[1)]、塩出　壮[1)]、赤木　史郎[1)]、金澤　右[2)]

[1)]香川県立中央病院　放射線科、[2)]岡山大学大学院医歯薬学総合研究科　放射線医学

IVR2 【第2会場】

座長：木下　光博（徳島大学大学院医歯薬学研究部　放射線医学分野）　10:50～11:38

74. 陽子線治療前の経皮的金マーカ留置の初期経験

渡邊　将生[1)]、藤島　護[1)]、河原　道子[1)]、丹羽　康江[1)]、脇　隆博[1)]、井田　友希子[1)]、金澤　右[2)]

[1)]津山中央病院、[2)]岡山大学　放射線科

75. 腎生検・凍結療法後に腫瘍播種を生じ再凍結療法を施行した1例

岡本　聡一郎、松井　裕輔、平木　隆夫、郷原　英夫、生口　俊浩、藤原　寛康、櫻井　淳、宇賀　麻由、正岡　佳久、金澤　右

岡山大学　放射線科

76. 初期治療にTAEが有効であった外陰部血腫の2例

入吉　宏紀[1)]、野田　能宏[2)]、大西　伸也[2)]、大場　匠[2)]、森田　荘二郎[2)]、児島　克英[2)]、西岡　明人[2)]、松坂　聡[2)]、國見　祐輔[3)]、渡邊　理史[3)]、秦　康博[2)]

[1)]高知医療センター　臨床研修管理センター(研修医)、[2)]同　放射線療法科、[3)]同　産婦人科

77. 稀な画像所見を呈した骨盤骨折の一例

木下　光博[1)]、新井　悠太[2)]、武知　克弥[2)]、城野　良三[2)]、岩本　誠司[1)]、高尾　正一郎[1)]、原田　雅史[1)]

[1)]徳島大学病院　放射線診断科、[2)]徳島赤十字病院　放射線科

78. 牛の角による大腿の鈍的損傷に対し動脈塞栓術を行った一例

牧嶋　惇、大内　泰文、矢田　晋作、足立　憲、遠藤　雅之、高杉　昌平、塚本　和充、小川　敏英

鳥取大学医学部　放射線科

79. 変形性膝関節症術後出血に対して動脈塞栓術が有効であった一例

西森　美貴、梶原　賢司、仰木　健太、吉松　梨香、山西　伴明、南口　博紀、山上　卓士

高知大学医学部　放射線科

[2日目] 12月10日(日)

診断7　腹部-肝胆膵脾　【第2会場】

座長：宇山　直人（徳島大学大学院医歯薬学研究部　放射線医学分野）　12:55～13:51

80. 多血性肝細胞癌の術前診断において肝動脈造影下CTが必要な患者群に関与する因子の検討

冨士　智世、中村　優子、福本　航、帖佐　啓吾、松原　佳子、寺田　大晃、飯田　慎、馬場　康貴、粟井　和夫

広島大学大学院　放射線診断学

81. 急速な進行を呈した胆嚢癌肉腫の一例

宇山　直人[1)]、音見　暢一[1)]、原田　雅史[1)]、岩橋　衆一[2)]、齋藤　祐[2)]、森根　裕二[2)]、島田　光生[3)]、坂東　良美[3)]、上原　久典[3)]、常山　幸一[4)]

[1)]徳島大学病院　放射線科、[2)]同　消化器・移植外科、[3)]同　病理部、
[4)]徳島大学大学院医歯薬研究部　疾患病理学分野

82. 脾臓sclerosing angiomatoid nodular transformationの一例

大野　凌、多田　明博、松本　晋作、浅野　雄大、小河　七子、槇本　怜子、田中　高志、正岡　佳久、稲井　良太、新家　崇義、金澤　右

岡山大学病院　放射線科

83. 高齢男性に発生した膵solid pseudopapillary neoplasmの1例

田中　賢一、佐野村　隆行、藤本　憲吾、石村　茉莉子、福田　有子、山本　由佳、西山　佳宏

香川大学医学部　放射線医学講座

84. 切除に至った脾過誤腫の1例

原　武史[1)]、尾形　毅[1)]、和田　裕子[1)]、矢吹　隆行[1)]、岡崎　倫子[2)]、金澤　右[3)]

[1)]岩国医療センター、[2)]同　産婦人科、[3)]岡山大学　放射線科

85. SACIテストが有用であったインスリノーマの1例

田邊　雅也[1)]、田辺　昌寛[1)]、中尾　聖[1)]、三好　啓介[1)]、伊原　研一郎[1)]、岡田　宗正[1)]、伊東　克能[1)]、松隈　聰[2)]、永野　浩昭[2)]

[1)]山口大学医学部　放射線科、[2)]同　消化器・腫瘍外科

86. 肝内胆管浸潤を伴う肝細胞癌のCT所見：肝内胆管癌と比較して

吉田　和樹[1)]、井上　武[1)]、河内　孝範[1)]、高門　政嘉[1)]、福山　直紀[1)]、森　千尋[1)]、村上　忠司[1)]、石丸　良広[1)]、髙橋　忠章[1)]、三木　均[1)]、河崎　秀樹[2)]

[1)]愛媛県立中央病院　放射線科、[2)]同　消化器外科

共催・協賛企業

朝日インテックJセールス株式会社

合同会社医知悟

エーザイ株式会社

Cook Japan株式会社

GEヘルスケア・ジャパン株式会社

シーメンスヘルスケア株式会社

ジョンソン・エンド・ジョンソン株式会社

第一三共株式会社

大日本住友製薬株式会社

テルモ株式会社

東芝メディカルシステムズ株式会社

東レ・メディカル株式会社

西日本メディカルリンク株式会社

日本化薬株式会社

日本ストライカー株式会社

日本メジフィジックス株式会社

バイエル薬品株式会社

株式会社パイオラックスメディカルデバイス

株式会社日立製作所

株式会社フィリップス・ジャパン

富士製薬工業株式会社

富士フイルムメディカル株式会社

富士フイルムRIファーマ株式会社

ボストン・サイエンティフィック ジャパン株式会社

メディキット株式会社

（50音順）

平成29年11月27日現在

Physician choice, patient comfort.



PRODUCTS FOR PERCUTANEOUS DRAINAGE

製造販売元
Cook Japan 株式会社
〒164-0001 東京都中野区中野4-10-1
中野セントラルパークイースト
TEL：03-6853-9470
www.cookmedical.co.jp

© COOK 08/2017 IR-D27175-EN-F-A41C

販売名: ウルトラサンドレナージカテーテルセット 承認番号: 20500BZY00349000
販売名: PTCDセット 承認番号: 16100BZY00608000

stryker

Target®
DETACHABLE COILS

Smooth and stable.

Target® 360
DETACHABLE COILS



Target® Nano™
DETACHABLE COILS

Target XL® Mini
DETACHABLE COILS

InZone®
DETACHMENT SYSTEM

販売名：Target デタッチャブル コイル
医療機器承認番号：22300BZX00366000

販売名：InZone パワーサプライ
医療機器承認番号：22300BZX00365000

Copyright © 2016 Stryker
NV00009371.AA

製造販売元
日本ストライカー株式会社
112-0004 東京都文京区後楽2-6-1 飯田橋ファーストタワー
tel: 03-6894-0000
www.stryker.co.jp

TOSHIBA
MEDICAL

Vantage Galan™ 3T

東芝MRI Vantage Galan 3T MRT-3020 228ADBZX00066000

あのドクターが、目をみはった。

画力、速力、究めて。魅せるMRI Vantage Galan 3T

目利きや見巧者の鋭い目が道を究める日本文化の洗練を育んだように。「いのち」を守る現場に立つドクターと医療スタッフの妥協なきニーズが、「究」「匠」「和」を開発テーマとしたMRI、Vantage Galan 3Tを誕生させました。最大の特長は「究の質」を追求した、鮮鋭の高画質。独自技術Saturn Technologyに加え、RF送信効率を向上させたPURERF Tx、電子ノイズを低減させたPURERF Rx、特許出願中の2つの技術により、SNRを20％アップしました。さらに、スループットも大きく進化。撮像から解析まで、装置がアシストする豊富なアプリケーションとともに、よりスピーディで負担のない、検査スタイルが実現できます。3T MRI導入の鍵となる省エネ・省スペースを叶えた「匠の技」。広い開口部や静音技術、癒しの映像に包まれる「和の空間」。これまでにない、魅せるMRIの世界が現れます。

東芝メディカルシステムズ株式会社　http://www.toshiba-medical.co.jp

Made For life

製造販売元

ASAHI INTECC

朝日インテック株式会社
〒489-0071 愛知県瀬戸市暁町3番地100
TEL：0561-48-5551　FAX：0561-48-5552
http://www.asahi-intecc.co.jp/

販売元

ASAHI INTECC J-sales
朝日インテックJセールス株式会社
〒108-0075 東京都港区港南2-3-13 品川フロントビル5階
TEL：03-6433-3100　FAX：03-5715-4700
注文受付FAX：0570-000-675
http://www.asahi-inteccj.com/

スマホ用アプリ OFFICIAL APPLICATION

製品や学会情報を手軽にスマートフォンで確認できるようにアプリを作成いたしました。是非ともご活用ください。

for iOS
Download on the App Store

for Android
Download on the Google Play

医知悟LLC

つないで診(み)よう

遠隔診断を考えている全ての立場を支援したい。
医知悟(いちご)は遠隔診断に携わるみなさま方をつなぐための
インフラ環境を提供しています。

医知悟は、遠隔画像診断を実現するための情報インフラ環境を提供します。「画像診断を必要とされている医療機関の皆様」、「遠隔画像診断を始めたい専門医の皆様」の双方に、弊社のインフラ環境をサービスとしてご利用頂けます。弊社は遠隔画像診断サービスのそのものは提供せず、専門医の先生と医療機関の間で締結される遠隔画像診断に関する業務委託契約には介入いたしません。独立した立場で双方をご支援します。医知悟の提供するサービスは、さまざまなケースでのご利用が可能ですので、お客様の読影環境に合わせてご利用ください。

技術・性能が凝縮した
遠隔画像診断用システムツール

icombox
（アイコンボックス）
遠隔診断に必要な機能を
集約したアプライアンスです。

合同会社 医知悟　〒108-0073　東京都港区三田 3-11-24　TEL：03-4405-7862　FAX：03-6436-3562　www.ichigo-llc.co.jp

GE Healthcare

世界で最も、
高齢者の笑顔が
輝いている国へ。

高齢者へのやさしさを追求し、
新たなソリューションを開発しています。

高齢社会を見つめた最適な医療の形が、いま求められています。
例えば、自宅と医療が密接につながった安心できる仕組みを。
年齢を重ねることによるリスクを、可能な限り低減できるテクノロジーを。
高齢者が、幸せで輝かしい人生を送れるような、
やさしい医療環境をサポートするために、
GEヘルスケアは皆さまとともに歩みつづけます。

Silver to Gold.

GEヘルスケア・ジャパン
カスタマー・コールセンター　0120-202-021　www.gehealthcare.co.jp

healthymagination

GE imagination at work

SOMATOM Force

"Two steps ahead" VS. "Trying to keep up"

SOMATOM Force は新たなるフィールドへ・・・

www.siemens.co.jp/healthcare/

全身用X線CT診断装置　SOMATOM フォース　　認証番号：226AABZX00040000

CERENOVUS
PART OF THE Johnson & Johnson FAMILY OF COMPANIES

CODMAN SPECTRA™
FAMILY OF COILS



DELTAXSOFT™ microcoil

DELTAFILL™ microcoil

MICRUSFRAME™S microcoil

MICRUSFRAME™C microcoil

From Start to Finish

CODMAN SPECTRA™

depuysynthes.jp　製造販売元：ジョンソン・エンド・ジョンソン株式会社 / 販売名：セレサイト マイクラスコイル MDC / 承認番号：22000BZX00973000 / ©J&J K.K. 2017・DSCDV382-01-201719・081829-171006



肝細胞癌治療剤　薬価基準収載
劇薬・処方箋医薬品（注意－医師等の処方箋により使用すること）

ミリプラ®動注用70mg
MIRIPLA® 注射用ミリプラチン水和物

効能・効果、用法・用量、警告・禁忌・原則禁忌を含む使用上の注意等については、添付文書をご参照ください。

製造販売元（資料請求先）
大日本住友製薬株式会社
〒541-0045 大阪市中央区道修町 2-6-8
〈製品に関するお問い合わせ先〉
くすり情報センター
TEL 0120-034-389
受付時間／月～金 9:00～18:30（祝・祭日を除く）
【医療情報サイト】https://ds-pharma.jp/

2016.6作成

TERUMO
INTERVENTIONAL SYSTEMS

安全性をトータルに追求。

DewX Eterna™
植込み型薬液注入システム

見やすさ、使いやすさに工夫を重ね、
安全性のトータルパフォーマンスを追求しました。

一般的名称：長期的使用注入用植込みポート　販売名：テルモ インプランタブルポートセット　医療機器承認番号：22500BZX00078
製造販売業者：テルモ・クリニカルサプライ株式会社
DewX Eternaは、テルモインプランタブルポートセットのペットネームです。
本製品の詳細は添付文書をご参照ください。

※写真は実際の大きさとは異なります。

テルモ株式会社　〒151-0072　東京都渋谷区幡ヶ谷2-44-1　www.terumo.co.jp

TERUMOはテルモ株式会社の商標です。
テルモはテルモ株式会社の登録商標です。
DewX Eternaはテルモ・クリニカルサプライ株式会社の商標です。
©テルモ株式会社2017年06月

パノラマシールド®

軽さと高性能の実現。
水晶体を被ばくから守るX線防護用グラスです。

TORAY
Innovation by Chemistry

わずか42g、スポーツグラスフレーム採用
パノラマシールド ウルトラライト

製造販売届出番号 13B3X00005400101

オーバーグラスタイプ
パノラマシールド エクストラワイド

製造販売届出番号 13B3X00005400102

一般医療機器　放射線防護用術者向け眼鏡

▶ 販売元
東レ・メディカル株式会社
〒103-0023 東京都中央区日本橋本町二丁目4番1号
http://www.toray-medical.com/

▶ 製造販売元
株式会社保科製作所

承認番号：22500BZX00269000
材料価格基準収載

高度管理医療機器　35449004
中心循環系血管内塞栓促進用補綴材
エンボスフィア®
EMBOSPHERE®

製造販売元
（資料請求先）
日本化薬株式会社
東京都千代田区丸の内二丁目1番1号

'17.3作成

nihon medi+physics

お届けするのは「信頼」です。

Since2005 ── デリバリーPETのリーディングカンパニーとして人々の健康に貢献していきます。

2005年、私たちが日本で初めてPET検査用放射性医薬品の供給を開始し、以来、10年以上にわたり全国に製造拠点を開設、安定供給体制を整えてきました。人々と明日の医療のために、私たちは、有用な製品や技術の提供を通じてこれからも皆さまの健康に貢献していきます。

PET
Since 2005

半減期が約2時間のPET診断薬は全国10カ所のPETラボで製造され、ほぼ全国をカバーする安定供給体制を整えています。

☆ 2019年春、富山県小矢部市に11カ所目のPETラボ開設予定

日本メジフィジックス株式会社
〒136-0075 東京都江東区新砂3丁目4番10号
TEL（03）5634-7006（代）

弊社ホームページでPET検査について紹介しています。
http://www.nmp.co.jp
2017年3月作成

資料請求先
バイエル薬品株式会社
大阪市北区梅田2-4-9 〒530-0001
http://bayer.co.jp/byl

非イオン性尿路・血管造影剤
日本薬局方 イオパミドール注射液
イオパミロン®注
150 300 370
300シリンジ 370シリンジ
薬価基準収載
処方箋医薬品（注意－医師等の処方箋により使用すること）
本剤の商標はBracco社イタリアの許諾に基づく
※効能・効果，用法・用量，警告，禁忌，原則禁忌を含む使用上の注意につきましては製品添付文書をご参照ください．

2017年5月作成

LOGOSSWITCH
Micro Balloon Catheter



"D.B.S." Concept（Distal Blocking Selection）

Proximal Side Hole Micro Balloon Catheter
サイドホールから選択的な薬液等の注入を行うことが出来ます

■製品特徴
- バルーン拡張時にバルーン部分のシャフト内腔が閉塞し、サイドホールからのみ注入が可能（プロキシマルマーカー上にサイドホールが開口）
- 4Fr.血管造影用カテーテル（適合ガイドワイヤ：0.038inch）に使用可能
- 4段階に拡張可能なマイクロバルーン（Φ3mm・Φ4mm・Φ5mm・Φ6mm）
- インジェクター使用可能（※バルーン収縮時のみ）
- マイクロカテーテル仕様による良好なトラッカビリティ

■販売名：ロゴススイッチ
■医療機器承認番号：22800BZX00090000
■医療機器分類：高度管理医療機器（クラスⅣ）
■一般的名称：中心循環系閉塞術用血管内カテーテル
■保険医療材料請求分類：血管内手術用カテーテル・オクリュージョンカテーテル・特殊型

【製造販売元】
PIOLAX 株式会社 パイオラックス メディカル デバイス
〒240-0025 神奈川県横浜市保土ケ谷区狩場町179番地

【商品に関する問い合わせ先】
〒245-0053 神奈川県横浜市戸塚区上矢部町2265-3
TEL:045-517-9740 FAX:045-811-8560

HITACHI
Inspire the Next

新画像処理エンジン
FAiCE-V NEXT STAGE 1+

日立映像技術の結晶。未知なる次世代へ。

日立が独自に開発した画像処理エンジン「FAiCE-V NEXT STAGE1+」が、画像処理速度の大幅な向上を実現。
従来まで不可能であった超高速処理により、さらなる高画質化と低被ばく化を実現します。

販売名:汎用X線透視診断装置 CUREVISTA
医療機器認証番号:219ABBZX00109000

株式会社 日立製作所　www.hitachi.co.jp/healthcare

Innovating Healthcare, Embracing the Future

PHILIPS

Innovation
that starts with you.

フィリップスは
人々に健康で、満ち足りた暮らしをおくり
人生を楽しんでもらいたいと願っています

私たちは皆さんが望むものや必要としているものを理解し
そこからアイデアを得ています

フィリップスは
あなた自身、あなたのビジネス、病院、家族にとって
意義のあるイノベーションをお届けします

innovation you

© 2017 Philips Japan, Ltd.

株式会社フィリップス・ジャパン
www.philips.co.jp/healthcare

PHILIPS

350注シリンジ
100mL(CT用)
新発売

350注シリンジ
135mL(CT用)
新発売

非イオン性造影剤〈イオベルソール注射液〉 薬価基準収載
処方箋医薬品(注)

オプチレイ®

Optiray®

注)注意ー医師等の処方箋により使用すること

- 240注100mL
- 320注20/50/75/100mL
- 350注20/50/100mL
- 240注シリンジ100mL
- 320注シリンジ40/50/75/100mL
- 350注シリンジ50/100/135mL

効能・効果、用法・用量、警告・禁忌・原則禁忌を含む使用上の注意等については添付文書をご参照ください。

製造販売元（資料請求先）
富士製薬工業株式会社
〒939-3515 富山県富山市水橋辻ヶ堂1515番地
http://www.fujipharma.jp/

2017年8月作成

FUJIFILM
Value from Innovation

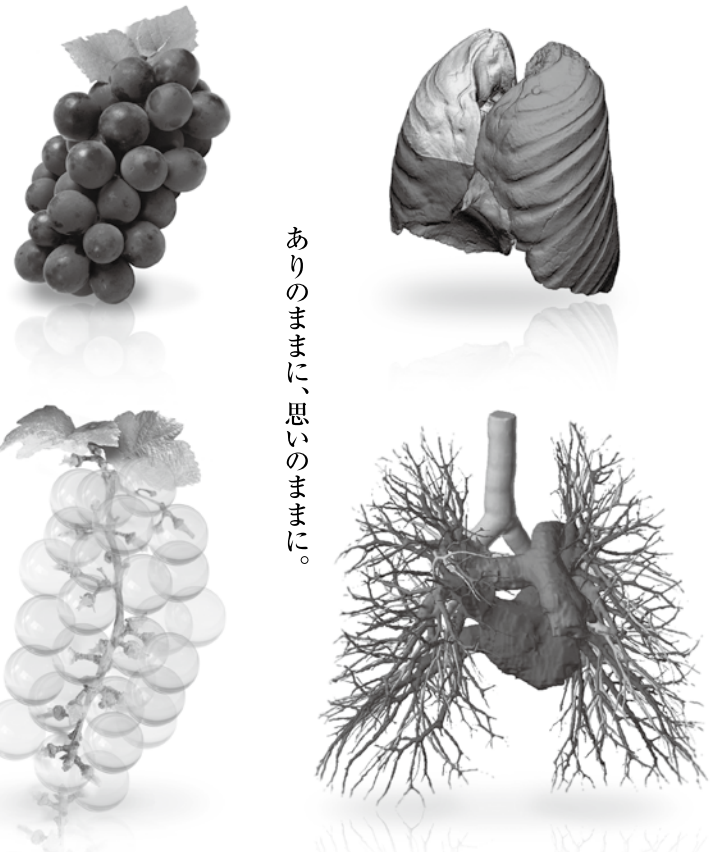

ありのままに、思いのままに。

3D解析の性能を上げて、操作のハードルは下げる。

その先の「価値ある情報」を手に入れるために。富士フイルムの画像認識技術が、様々な部位の高精度な自動抽出を可能にしました。臨床ニーズに応える多彩なアプリケーションは、あらゆる操作が直感的でストレスフリー。多くの施設で選ばれている理由はここにあります。

Image Intelligence™

Image Intelligenceは 富士フイルム株式会社の商標です。

販売名：富士画像診断ワークステーション FN-7941型　認証番号：22000BZX00238000

ボリュームアナライザー
SYNAPSE VINCENT

富士フイルム メディカル株式会社　〒106-0031 東京都港区西麻布2丁目26番30号 富士フイルム西麻布ビル tel.03-6419-8033(代)　http://fms.fujifilm.co.jp

Boston Scientific
Advancing science for life™

Breakthrough™
Microcatheter

血管選択性とプッシャビリティを高い次元で両立させた、
新しい先端 1.7F マイクロカテーテル
Breakthrough™ 登場

販売名:マイクロカテーテル2
医療機器承認番号：21700BZZ00471000

販売名:ハイレックスシリンジ1
医療機器届出番号：28B1X00004000016

製品の詳細に関しては添付文書等でご確認いただくか、弊社営業担当へご確認ください。
© 2017 Boston Scientific Corporation or its affiliates. All rights reserved.
All trademarks are the property of their respective owners.

ボストン・サイエンティフィック ジャパン株式会社
本社 東京都中野区中野4-10-2 中野セントラルパークサウス
www.bostonscientific.jp
PSST20170904-0914

Medikit Occlusion Balloon Catheter

CANDIS™ キャンディス
Coaxial And Double Interruption System
メディキット　オクリュージョンバルーンカテーテル

Coaxial
And
Double
Interruption
System

一歩進んだ BRTO 用 オクリュージョンシステム

- ダブルバルーン構造により、効果的に流出路を閉塞することが可能です。
- 子カテーテル内にマイクロカテーテルを挿入することができるため、マイクロカテーテルを併用した、より選択的な硬化剤の注入が可能です。
- 子カテーテルは柔軟で血管選択性が高く、側副路の分岐部を超えて末梢まで挿入が可能です。

メディキット株式会社
発 売 元：メディキット株式会社　〒113-0034　東京都文京区湯島 1-13-2　TEL.03-3839-0201
製造販売元：東郷メディキット株式会社　〒883-0062　宮崎県日向市大字日知屋字亀川 17148-6　TEL.0982-53-8000
http://www.medikit.co.jp/
http://www.togomedikit.co.jp/

承認番号：21600BZZ00024000