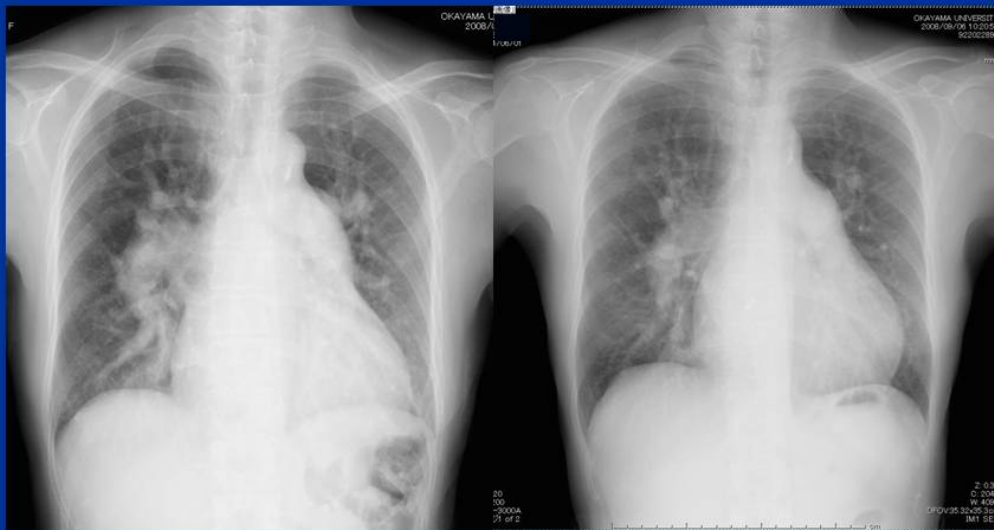

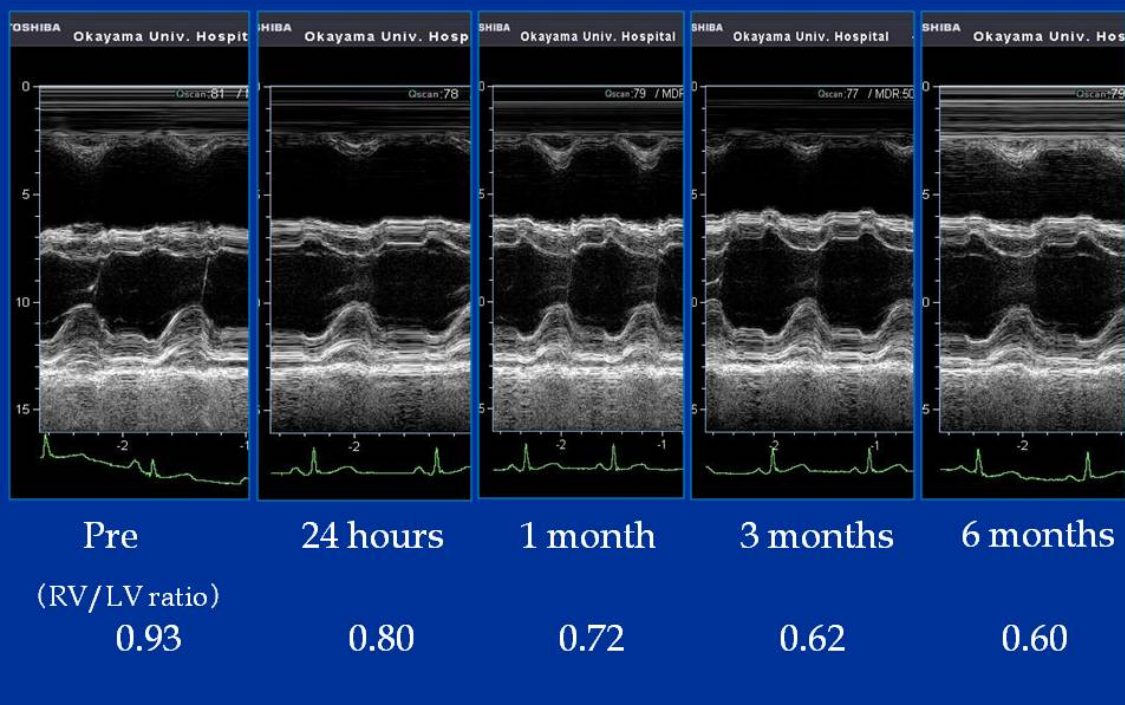


Before procedure

1 month after

63 歳女性の治療前，治療 1 ヶ月後のレントゲン写真： 心臓の大きさ（中央の白い部分）が小さくなって，負担が取れていることがわかる

Cardiac remodeling after the closure



カテーテル治療後，心臓の動きがしだいによくなっている状態をしめすエコー所見