

こう くう げ か びょう たい けい
口腔外科(病態系)

口腔外科(病態系)の診療内容

口腔がんの治療
顎変形症の治療
顎嚢胞・良性腫瘍の治療
口腔粘膜疾患・口腔乾燥症の治療
骨増生・インプラント治療
有病者の歯科治療など

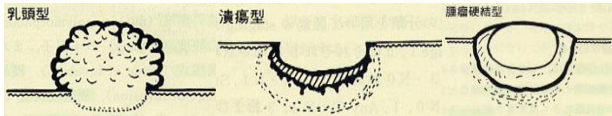
当科では口腔に関連する諸組織に発生する疾患(むし歯、歯周病を除く)の診断と治療にあたっています。具体的には有病者や技術的に難易度の高い抜歯を含む歯科小手術、口腔粘膜疾患などの外来治療、重症菌性感染症、口腔・顎顔面領域の外傷や口腔癌などの腫瘍性疾患に対しては入院治療を行っています。顎の歪みを伴う不正咬合(顎変形症)に対して、歯科矯正科と連携しかみ合わせや顎顔面の審美的改善の手術にも力をいれています。

口腔がんとは

口腔がんは主に粘膜にできるがんです。

1. 舌がん 2. 口底がん(舌の下) 3. 歯肉がん 4. 頬粘膜がん 5. 硬口蓋がん(上あご)

<口腔がんの臨床像>

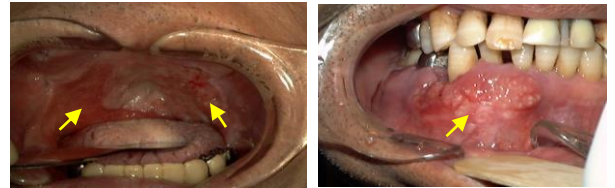


口腔がんは主に粘膜にできるがんです。全がんに対する口腔がんの割合は1~3%程度で、性別では男性に多く、年齢別では60歳代にピークがあります。

口腔がんの治療

- ・手術、放射線療法、抗がん剤を行います。
- ・他部位と同じで、早期発見・早期治療が大切です。

口腔がんの初期症状



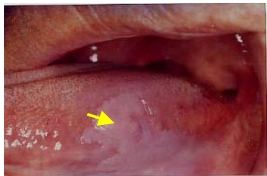- 口腔がんの初期は次のような症状がよく見られます。
- ・粘膜に白色や赤色のまだら模様がある。
 - ・粘膜にしこりがある。
 - ・いつまでも治らない傷や口内炎がある。

口腔がんの危険因子

- タバコや強いお酒。
→控えめにしましょう。
不衛生な口内状態。虫歯や入れ歯などのあたりがある。
→歯科で治療してもらいましょう。

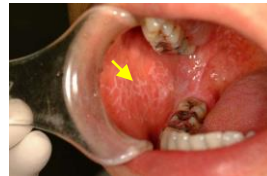口腔がんと鑑別を要する疾患

口腔白板症



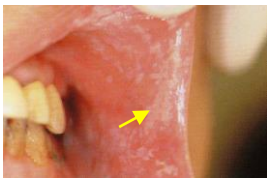前がん病変の一つ。約10%はがん化するとされている。白い病変でこすっても取れない。通常、痛みは認めない。

口腔扁平苔癬



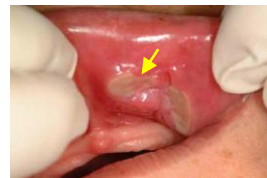口腔粘膜にみられる慢性炎症性病変。白いレース状の病変で刺激物がしみる。

口腔カンジダ症



カンジダ菌というカビの一種が口腔粘膜に繁殖。口の中の粘膜に白色のこするととれる病変でぴりぴり痛みが生じることもある。

褥瘡(義歯性潰瘍)



適合の悪くなった入れ歯を使用することにより口腔粘膜に潰瘍が生じた状態。入れ歯の調整を行うと治癒する。