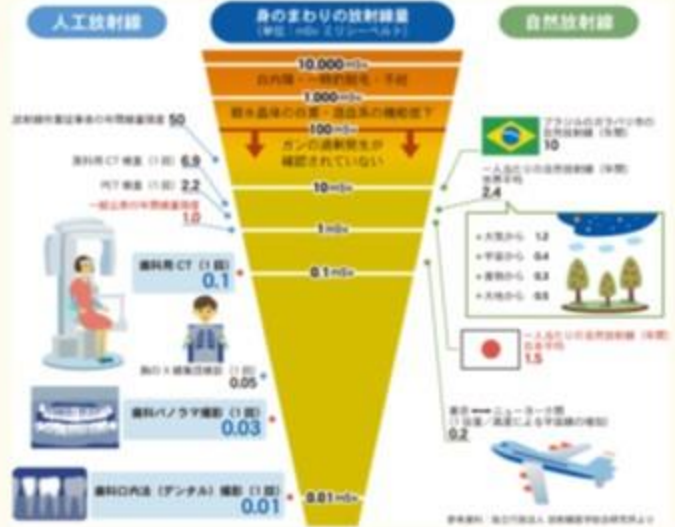

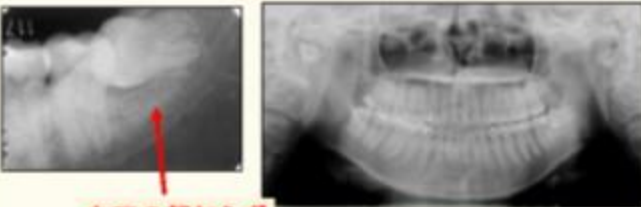
しか ほうしゃせん こうくう しんだんか  
**歯科放射線・口腔診断科**

**【当科での診療内容】**

- ・顎口腔領域のレントゲン撮影・診断
  - ・顎口腔領域のCT、MRIなどの撮影・診断
  - ・口腔がんの放射線治療
- また、他の医療機関からの
- ・インプラント術前CT検査
  - ・矯正治療のためのエックス線写真検査
- などの検査依頼を受けています。
- ※撮影は診療放射線技師が行っています



デンタルX線写真 パノラマX線写真

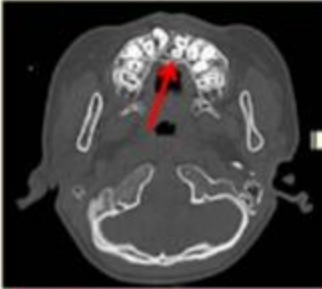


左下の親知らず

歯のレントゲン写真です。むし歯や歯周炎の検査などで撮影します。

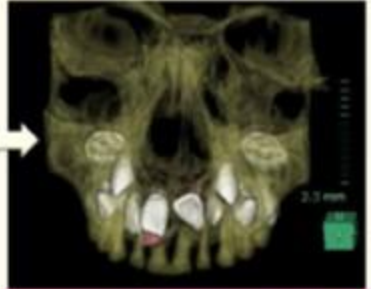
上あごと下あごを同時に撮影できます。むし歯や歯周炎以外の顎の中の異常(外傷、嚢胞、腫瘍など)を検査します。

CT



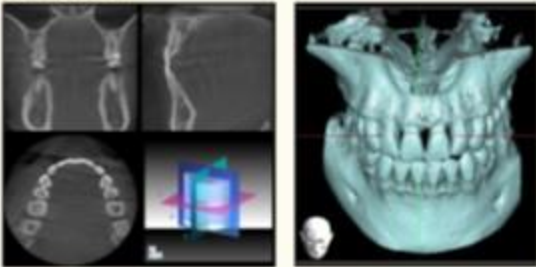
CT画像です。上あごに過剰にできた歯を撮影しています。

CT 3D画像



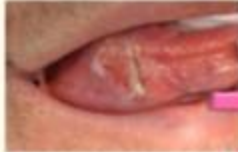CTで撮影した画像を3D構築した画像です。骨の中に埋まった歯を3次元的に観察できます。

歯科用CT

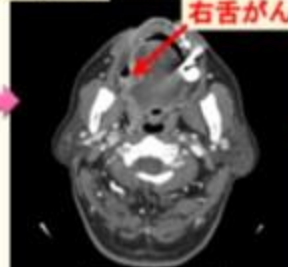


従来の身体を撮影するCT検査と比較して、低被ばくの検査です。パノラマX線撮影と同じ機械で撮影可能です。細部の観察に向いており、インプラントなどの検査に用いられます。

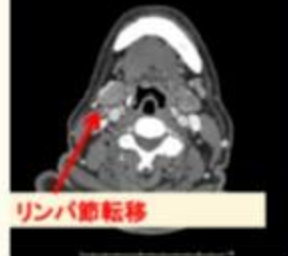
造影CT



舌の右側にできたがんです。



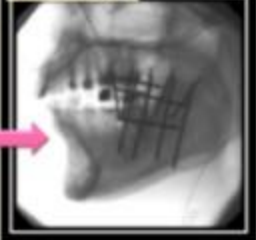右舌がん



リンパ節転移

造影剤を体内に入れてCT検査を行うと、血流の豊富な腫瘍やリンパ節が造影されます。

がん治療



舌にできた、がんを治療します。セシウム針という放射線を出す針を直接がんの中に刺して治療します。

