

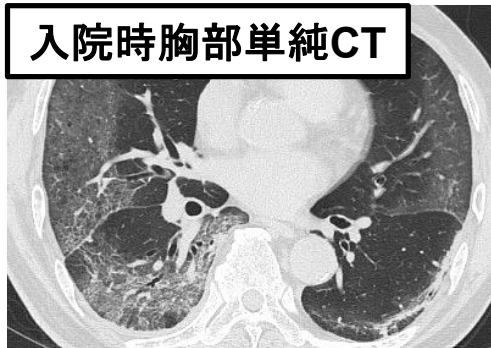
## 【論文タイトル】

重症新型コロナウイルス感染症（COVID-19）に対する高用量ステロイド・トシリズマブ治療後に発症したカンジダ血症

## 【概要】

重症COVID-19ではサイトカインストームの抑制が治療の要であり、高用量ステロイドやトシリズマブ（抗ヒトIL-6受容体モノクローナル抗体）などが使用されている。本症例はCOVID-19肺炎を発症した70歳代男性で、デキサメタゾン6mgで治療開始したが重症化し、人工呼吸器管理となった。その後、高用量ステロイド・トシリズマブの併用療法に治療強化したことで、COVID-19肺炎は経過良好となり抜管に至った。しかし同日、血清 $\beta$ -D-glucan値が上昇、血液培養検査で*Candida albicans*が検出され、中心静脈カテーテル関連のカンジダ血症と診断した。抗真菌薬治療によりカンジダ血症は速やかに治癒した。COVID-19に対するステロイド・トシリズマブ投与後のカンジダ血症の報告は稀である。免疫抑制療法はサイトカインストームを抑えるだけでなく、炎症反応をマスクするため、同様のケースではカンジダ血症を含めた合併症に積極的に注意すべきである。

入院時胸部単純CT



グラム染色

